

# Persönliche PDF-Datei für Hildegunde Piza-Katzer

Mit den besten Grüßen vom Georg Thieme Verlag

[www.thieme.de](http://www.thieme.de)

## Entwicklungen in der Diagnostik und Planung der Therapie bei der Apert-Hand

DOI 10.1055/a-1839-6362

Handchir Mikrochir Plast Chir 2022; 54: 187–196

Dieser elektronische Sonderdruck ist nur für die Nutzung zu nicht-kommerziellen, persönlichen Zwecken bestimmt (z. B. im Rahmen des fachlichen Austauschs mit einzelnen Kollegen und zur Verwendung auf der privaten Homepage des Autors). Diese PDF-Datei ist nicht für die Einstellung in Repositorien vorgesehen, dies gilt auch für soziale und wissenschaftliche Netzwerke und Plattformen.

### Copyright & Ownership

© 2022. Thieme.

All rights reserved.

Die *Handchirurgie · Mikrochirurgie · Plastische Chirurgie* ist Eigentum von Thieme.

Georg Thieme Verlag KG,

Rüdigerstraße 14,

70469 Stuttgart,

Germany

ISSN 0722-1819

Nachdruck nur  
mit Genehmigung  
des Verlags



# Entwicklungen in der Diagnostik und Planung der Therapie bei der Apert-Hand

## Developments in the Diagnosis and Therapeutic Strategy of the Apert Hand

### Autoren

Hildegunde Piza-Katzer

### Institut

Medizinische Universität Innsbruck Universitätsklinik für Plastische und Wiederherstellungsschirurgie

### Schlüsselwörter

Apert-Hand, Syndaktylietrennung, frühzeitige Operation, Therapiekonzept

### Key words

Apert hand, syndactyly release, early surgery, therapeutic strategy

eingereicht 18.04.2022

akzeptiert 21.04.2022

### Bibliografie

Handchir Mikrochir Plast Chir 2022; 54: 187–196

DOI 10.1055/a-1839-6362

ISSN 0722-1819

© 2022. Thieme. All rights reserved.

Georg Thieme Verlag KG, Rüdigerstraße 14, 70469 Stuttgart, Germany

### Korrespondenzadresse

Prof. Hildegunde Piza-Katzer

Medizinische Universität Innsbruck Universitätsklinik für Plastische und Wiederherstellungsschirurgie

Anichstr. 35

6020 Innsbruck

Österreich

Tel.: + 43051250422731

Fax: + 43051250422735

E-Mail: piza@aon.at

### ZUSAMMENFASSUNG

Auf die Notwendigkeit einer frühzeitigen Korrektur von Apert-Händen für die Gesamtentwicklung des Kindes wurde mehrfach bereits in der älteren Literatur hingewiesen. Dennoch bestehen weiterhin Unsicherheiten hinsichtlich des Zeitpunktes der ersten Operation und auch bezüglich deren Umfang. Erfolgt früher nach Abschluss der Fingertrennung keine regelmäßigen Kontrollen mehr, wissen wir heute, dass es im Laufe des Wachstums zu knöchernen Veränderungen an Apert-Händen kommt, die regelmäßige Kontrollen und ggf. Revisionsoperationen erfordern. Betroffene Eltern benötigen von Beginn an eine umfassende Aufklärung über ein klares und zeitlich effizientes Therapiekonzept. Die vorliegende Arbeit beschreibt unser aktuelles Therapiekonzept.

### ABSTRACT

The necessity for early surgical correction of Apert hands for the overall child development has been highlighted repeatedly in older literature. Nevertheless, uncertainties regarding the time and the scale of the initial surgical treatment still remain. While in former times there were no regular follow-ups after the syndactyly release, we now know that during growth bony changes will develop in the Apert hand requiring regular check-ups and, in some cases, revision surgeries. Affected parents need comprehensive clarification about a clear and time-efficient therapeutic concept. This review article describes our actual concept treating Apert hands.

### Einleitung

Beim Apert Syndrom handelt es sich um ein seltenes Krankheitsbild mit Fehlbildungen des Schädels und Mittelgesichts, Stellungsanomalien der Zähne, Lippen-Kiefer-Gaumen-Spalten und selten auch Herzfehlern. Immer sind alle vier Extremitäten betroffen. Über geistige Defizite, die bis zur „Debilität“ reichen können, wird berichtet [1]. Die größten Prävalenzstudien geben eine Inzidenz von 1/65 000 Lebendgeburten an [2, 3]; exakte Zahlen aus Europa gibt

es nicht. Auch aus Österreich gibt es keine validen Zahlen – weder zur Häufigkeit noch in Bezug auf durchgeführte Operationen.

Betroffene Eltern sollten nach der Geburt eines Apert-Kindes umfassend beraten werden. Viele Fragen werden von ihnen gestellt, wie z. B. „Was kann alles verbessert werden?“, „Wohin können wir Eltern uns wenden, wo gibt es Erfahrungen mit diesen Fehlbildungen?“. Werden die Fragen für sie nicht ausreichend beantwortet, beginnen sie, sich über das Internet zu informieren,

Selbsthilfegruppen zu kontaktieren und durch Europa zu pendeln. Nur wenige Zentren verfügen über langjährige Erfahrung mit Apert-Kindern.

Für viele handchirurgisch tätige Kollegen ist es nicht klar, wann mit den Operationen an den Händen begonnen werden soll. Blauth und Buck-Gramcko beschäftigten sich intensiv mit Handfehlbildungen und erkannten sehr früh, dass eine Operation schon ab dem 1. Lebensjahr für die Gesamtentwicklung des Kindes nötig ist [4, 5].

Zum Thema Apert-Syndrom sind in der vorliegenden Zeitschrift seit 1984 sechs Arbeiten erschienen. Trotz der Seltenheit des Syndroms scheint es interessant zu sein, im Folgenden einige überlegenswerte Details anhand eines langjährig beobachteten Krankengutes zu diskutieren.

## Krankengut

Das Krankengut umfasst 21 Patienten (► **Tab. 1**). Ein Teil von ihnen wurde primär an zwei Universitätskliniken (Wien und Innsbruck), an denen ich viele Jahre tätig war, behandelt. Hinzu kommen Patienten, die ich in den letzten 12 Jahren nach meiner Emeritierung operierte. Aus Interesse, was aus diesen Kindern geworden ist, fanden Kontrolluntersuchungen statt. Sie können in zwei Gruppen aufgeteilt werden.

Die erste Gruppe mit 10 Patienten stammt aus einer Zeit, in der präoperativ nur Röntgenaufnahmen zur Diagnostik erfolgten; die zusammengewachsenen Finger waren in unregelmäßigen Abständen und von mehreren Operateuren ohne ein von Anfang an aufgestelltes Konzept operiert worden. Diese Kinder wurden nicht routinemäßig kontrolliert.

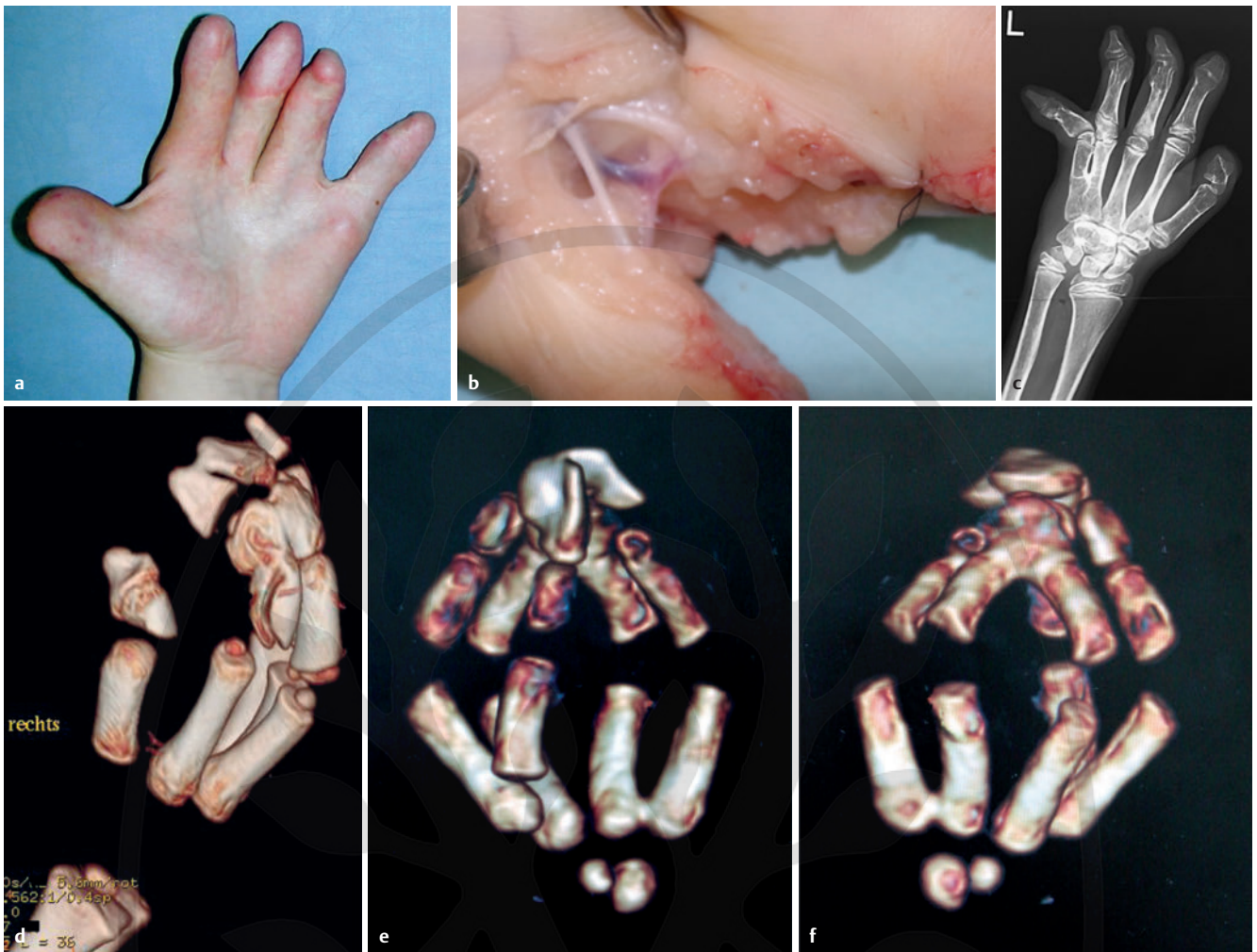Die zweite Gruppe umfasst 11 Patienten, bei denen darauf geachtet wurde, sie so früh wie möglich in wenigen Eingriffen von einem Operateur zu behandeln, um den Circulus vitiosus zwischen angeborener Fehlbildung und der daraus resultierenden Fehlentwicklung zu unterbrechen [6]. Technische Details zu den Operationen der ersten drei Kinder, die nach diesem Prinzip behandelt wurden, konnten wir im Jahr 2008 publizieren [7].

## Erkenntnisse aus Anatomie und Bildgebung

An der Haut von Apert-Händen findet man nach Trennung der Finger kaum Handlinien und Beugefurchen vor (► **Abb. 1a**). Die Teilung der Gefäße und Nerven erfolgt unterschiedlich weit distal (► **Abb. 1b**). Untersuchungen von Lösch und Duncker an Händen von Apert-Feten zeigen, dass die Interosseusmuskulatur fehlt und Sehnen sowie Unterarmmuskeln nicht oder nur teilweise angelegt sind [8].


► **Tab. 1** Übersicht über das Patientengut: es.: einseitig; bds.: beidseitig; \* OP-Anzahl nicht mehr eruierbar; \*\* kein Röntgen vorhanden; MC = Metakarpale.

Pat.	Upton-Typ			OP-Anzahl	4-Finger-Hand	Korrektur-Op	MC-IV/V-Synostose	Delta-Phalanx	Bildmaterial
	I	II	III						
1		x		6		x	es.		
2	x			7		x	unklar **		
3		x		5			es.		
4		x		8		x			
5		x		7	x		unklar**		► <b>Abb. 2e</b> –► <b>Abb. 2g</b>
6	x			9		x	bds.		
7		x		9		x	bds.	D2 bds.	
8		x		8		x			
9			x	multiple*			bds.		
10			x	multiple*	x		bds.		► <b>Abb. 2a</b> –► <b>Abb. 2d</b> , ► <b>Abb. 7</b>
11		x		5			es.		
12		x		3		x	bds.		► <b>Abb. 5</b> , ► <b>Abb. 6</b> ► <b>Video 1</b>
13		x		3	x		bds.		► <b>Abb. Abb. 3</b>
14		x		3			bds.	D2 bds.	► <b>Abb. Abb. 1d</b> , ► <b>Abb. 4</b>
15		x		2					
16	re.	li.		3			es.		
17		x		3	x		bds.		
18			x	6		x	bds.		► <b>Abb. 1c</b>
19		x		4					
20			x	4	x		bds.		► <b>Abb. 1e</b> , ► <b>Abb. 1f</b>
21			x	3					► <b>Video 2</b>




► **Abb. 1** **a** auffallend wenig bis keine natürlichen Furchen oder Linien an der Hohlhand; Daumen- und Kleinfingerballenmuskulatur regelmäßig angelegt, durch die meist dünne Haut der konkaven Handinnenfläche sind Venen zu sehen; **b** Aufzweigung der Gefäße und Nerven weit distal in den Weichteilen der syndaktylen Finger – Nerven werden mikrochirurgisch nach proximal geteilt, eine der begleitenden Arterien wird nach distal koaguliert; **c** Patient 18: breite Synostose Metakarpale (MC) IV/V, Ulnardeviation des Kleinfingers; **d** Patient 14: präop. 3D-CT der re. Hand; **e, f** Patient 20: präop. 3D-CT der li. Hand – schwerste Form der knöchernen Verschmelzung aller Strahlen ab den Mittelgliedern, Synostosen an den Basen der MC IV/V bds.

► VIDEO

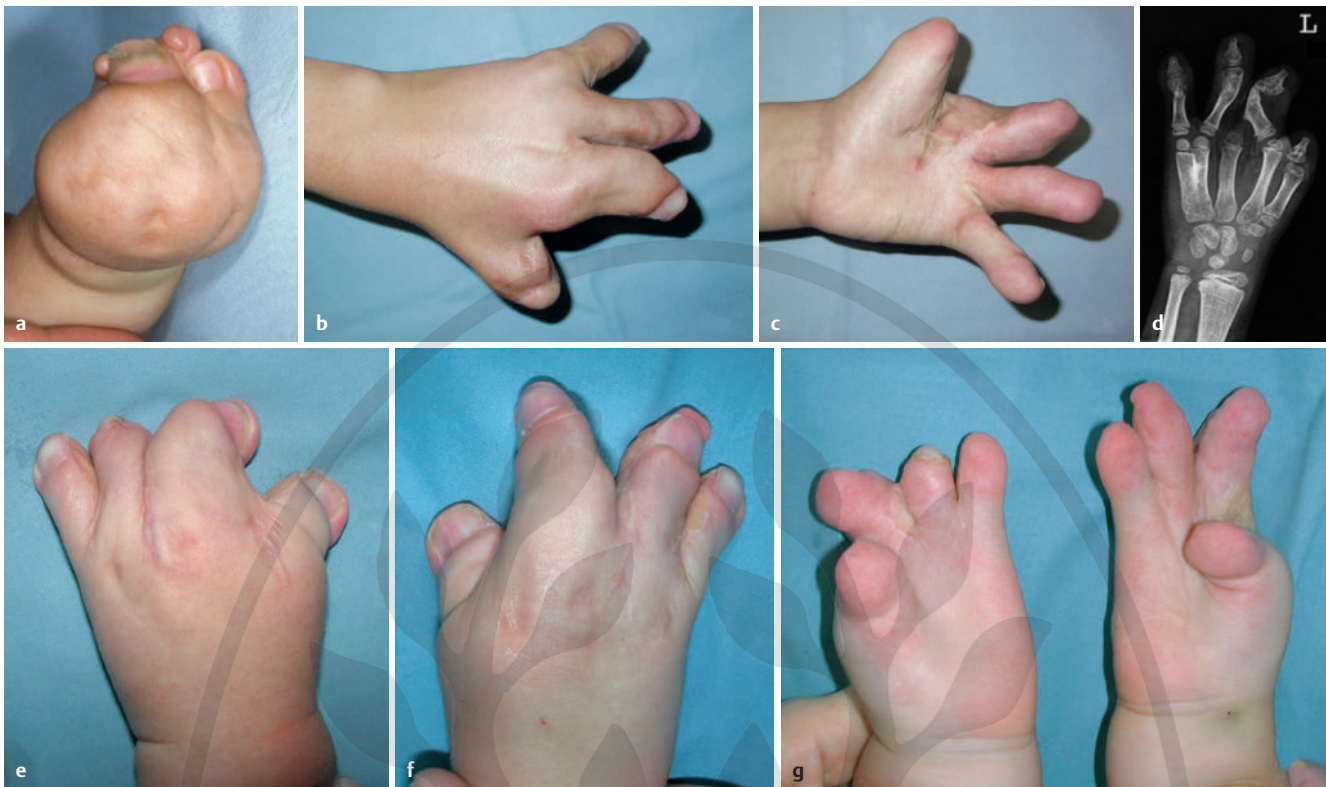


► **Video 1** Patient 12 mit 13 Jahren – Spiel auf Ziehharmonika

► VIDEO



► **Video 2** Patient 21 mit 5a – Geschicklichkeit nach 3 OPs innerhalb von 2 Jahren.



► **Abb. 2** Patient 10 (a-d re. Hand, li. Hand s. ► **Abb. 7**) und Patient 5 (e-g): Diese Bilder zeigen, wie plan- und lieblos die Trennung der syndaktylen Finger erfolgte.

Röntgenaufnahmen in 2 Ebenen sind vor allem beim Typ Upton 1 aussagekräftig, sollten aber bei allen Schweregraden prä- und postoperativ zur Dokumentation durchgeführt werden. Bei Nachuntersuchungen von frühzeitig operierten Apert-Händen fielen im weiteren Verlauf neu aufgetretene Skelettveränderungen auf, wie Verschmelzungen von Knochen an der Hand, die auch proximal gelegene Gelenke erfassten und zum Teil bereits von Upton beschrieben wurden [9].

Eine wesentlich aufschlussreichere Darstellung der Knochenverhältnisse bei den Typen Upton 2 und 3 bieten 3D-CT und 3D-CT-Angiographie. Beide Methoden sind zur OP-Planung zu empfehlen [10, 11], zeigen sie doch oft therapierelevante Unterschiede der knöchernen Situation der äußerlich gleich aussehenden Apert-Hände, wobei die Variationsbreite der Knochenveränderungen sehr groß ist.

Neben der charakteristischen Akrosyndaktylie D2 bis D4 kann man doppelt angelegte Endglieder und in Höhe der Mittelglieder quere Knorpel- und später Knochenbrücken sehen. Diese halten die in den Grundgelenken gebeugten Finger auch um die dorso-palmare Achse auf engem Raum zusammengedrängt.

Bereits im Vorschulalter findet eine Verschmelzung der Fingerglieder statt, was dazu führt, dass die Interphalangealgelenke unbeweglich werden. Vierzehn von 19 Patienten (bei den restlichen zwei Patienten liegen keine Röntgenaufnahmen vor) entwickelten im Langzeitverlauf ein- oder beidseitige Synostosen zwischen den Basen des 4. und 5. Mittelhandknochens, was in etwa der von Dao und Mitarb. beschriebenen Inzidenz entspricht [12] und wodurch es im Laufe der Jahre zu einer Ulnardeviation des Kleinfingers kommen kann (► **Abb. 1c**). Bei zwei Patienten erfolgte deshalb eine zu-

klappende Achsenkorrektur am 5. Mittelhandknochen mit gleichzeitiger Verlagerung des M. abductor digiti minimi (► **Abb. 5**). Zwei Patienten hatten je 2 Deltaphalangen am Zeigefinger, welche nie operiert wurden. Es entwickelten sich radialduzierte, schmale und im Grundgelenk nur gering bewegliche Finger (► **Abb. 4**).

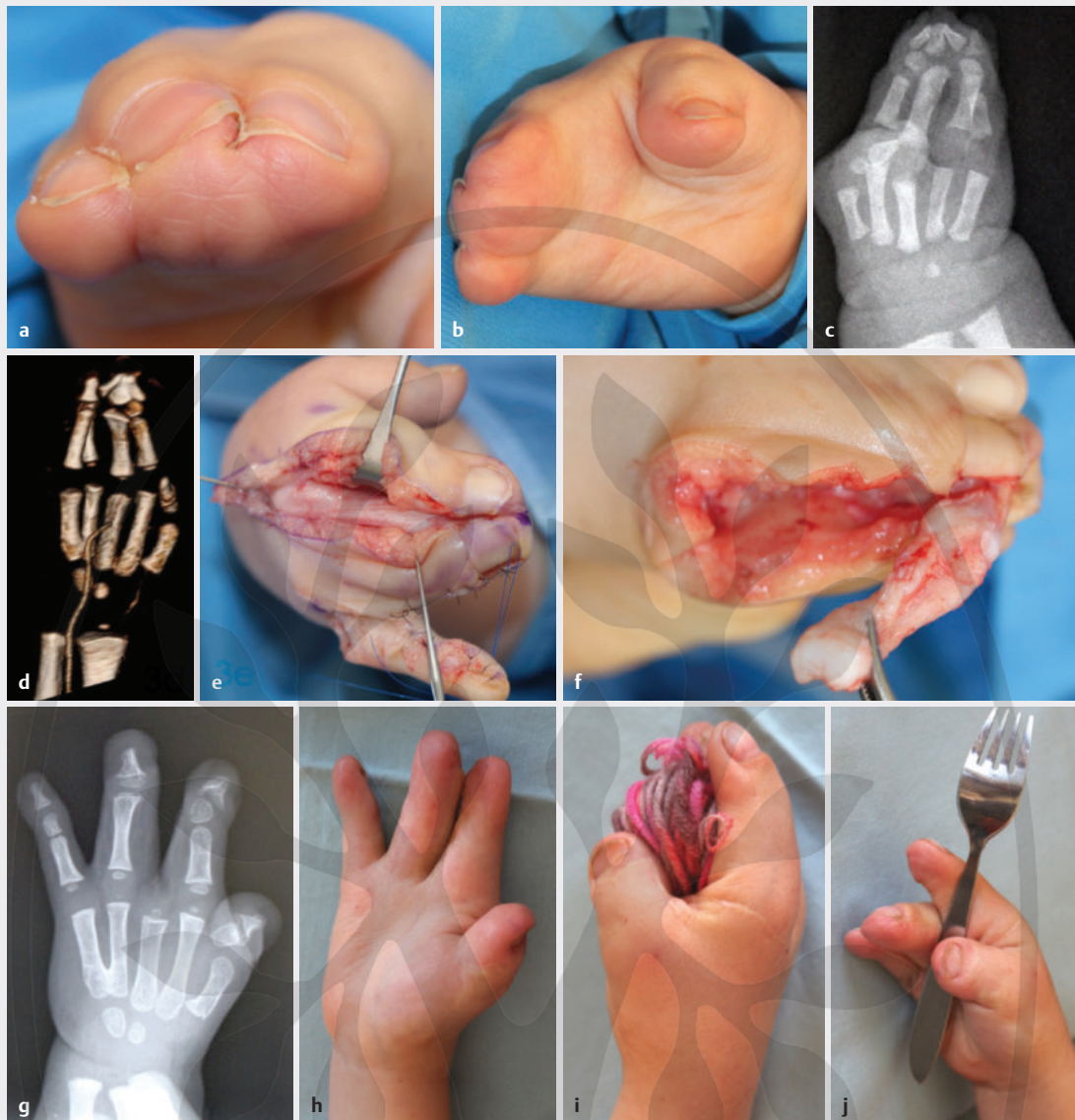3D-MRT-Untersuchungen zeigten bei 2 von 3 untersuchten Patienten (13 und 16 Monate alt), dass eine Daumen- und Kleinfingerballenmuskulatur vorlag. Diese wurde als „hypertrophe Muskulatur“ beschrieben [11]. Wir interpretieren diese Veränderung eher als eine auf engem Raum zusammengedrückte Muskulatur bei vorliegender Syndaktylie. Frühzeitig operierte Kinder können nach der Operation eine geringe Beweglichkeit beider Randstrahlen erreichen.

## Therapie

### Planung operativer Eingriffe bei Apert-Kindern

An Zentren für kindliche Fehlbildungen sollten betroffene Eltern über den Therapieverlauf und die Entwicklung ihres Kindes bei optimaler Planung aller nötigen Eingriffe umfassend aufgeklärt werden.

Im ersten Schritt werden die vorzeitig zusammengewachsenen Schädelknochen getrennt und neu adaptiert, um dem Gehirn die Möglichkeit zu geben, sich in jede Richtung auszubreiten [13]. Diese Operation wird meist in den ersten 6 Monaten durchgeführt. Herzoperationen werden nach Dringlichkeit an Herz-Kinderzentren geplant. Mittelgesichts- und Kieferoperationen werden in den Therapieplan aufgenommen, allerdings erst später angesetzt und erfolgen je nach Ausprägung an kieferchirurgischen Zentren.

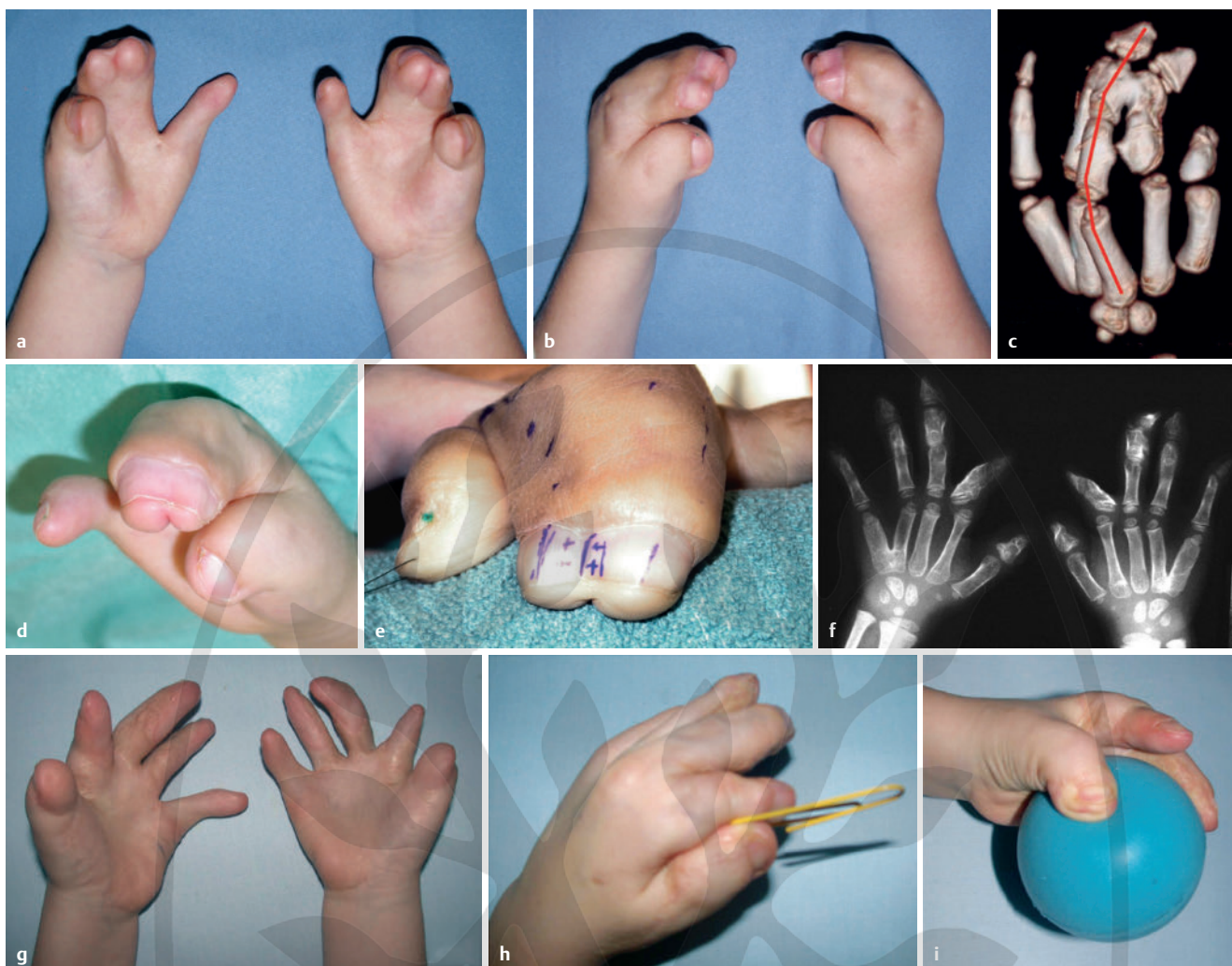

► **Abb. 3** Patient 13, Upton-Typ 2: **a, b** Nagelband, Akrosyndakylie D3/4; **c, d** präop. Röntgen und 3D-CT re; **e, f** Beginn der Handoperationen im Alter von 1 Jahr: Resektion des Knochens von D3, Verwendung des gut durchbluteten und sensiblen Hautlappens zur Bedeckung der Fingerseitenflächen von D2 und D4, Daumenaufrichtung bds; **g-j** Röntgen und Handfunktion re. mit 3 Jahren.

Über den Zeitpunkt, wann mit Operationen an den Händen von Apert-Kindern begonnen werden soll, herrschte lange keine einheitliche Meinung. In älterer Literatur findet man Hinweise, dass, um die Gehirnentwicklung nicht durch Narkosen allzu sehr zu beeinträchtigen, die ersten Operationen an den Händen erst zwischen dem 4. und 5. Lebensjahr erfolgen sollen. Der Gedanke dahinter war, dem durch die sehr früh notwendige Operation der Schädelknochen dekomprimierten Gehirn ausreichend Zeit zu geben, sich zu erholen. Auch wurde von anästhesiologischer Seite gegen frühzeitige, nicht lebensnotwendige Operationen damit argumentiert, dass Narkosen im Kleinkindesalter schwierig seien, der apparative Aufwand sehr groß sei und Apert-Hände mehrmals operiert werden müssten. Seither haben sich die Anästhesieverfahren deutlich geändert. Die Hände von Apert-Kindern können heute ohne Vollnarkose und Intubation unter Sedierung über zentralvenöse Ka-

theter und in Nervenblockaden operiert werden. Dadurch sind die kleinen Patienten postoperativ schneller mobil und können früher entlassen werden [14, 15].

Viele handchirurgisch tätige Autoren weisen darauf hin, dass eine frühe Operation an fehlgebildeten Händen die Persönlichkeitsentwicklung positiv beeinflusst [5, 6, 16, 17]. Trotz dieses Wissens um die Bedeutung der Handfunktion für die frühkindliche Entwicklung im Allgemeinen und punkto geistiger, sozialer und emotionaler Entwicklung im Speziellen, wurde das Therapiekonzept, immer nur Operation an einer Hand und dabei jeweils nur einzelne Operationsschritte, lange Zeit nicht verändert. In Innsbruck setzten wir uns zum Ziel, durch Vorverlegung des Operationsbeginns, Zusammenlegung einzelner Operationsschritte und Operationen an beiden Händen in einer Sitzung, den Abschluss aller operativen Eingriffe im 3. Lebensjahr zu erreichen.



► **Abb. 4** Patient 14: **a, b** Upton-Typ 2; im Ausland wurde die Syndaktylie D4/5 bds. getrennt und der Patient mit 4 Jahren überwiesen; **c** präop. 3D-CT li.: massiv nach dorsal vorgewölbter 3. Strahl, quere und schräge Knochenbrücken zwischen den Mittelgliedern; 2 Deltaphalangen in Höhe des Grund- und Mittelgliedes D2, Akrosyndaktylie D3/D4.; **d, e** Nagelband D2 – D4 bds., 2 auffallende senkrecht aufeinander stehende Fingernägel; **f** postop. Röntgen; **g-i** Kontrolle mit 8 Jahren: Z. n Trennung D2 – D4, Kerbung (Verlängerung) des M. adductor pollicis und Erweiterung des 1. Interdigitalraumes, Defektdeckung mit dorsalem Rotations-Dehnungslappen, Aufrichten beider Daumen; schmale, kurze radialduzierte Zeigefinger mit geringer Beweglichkeit (keine weitere OP an den Deltaphalangen erwünscht).

Auch wenn gemäß Fearon beim Upton-Typ 1 mit einer einzigen Operation beide Hände gleichzeitig im Alter von einem Jahr ausbehandelt werden können [18], führen wir auch in diesen Fällen mehrere Operationen durch (► **Tab. 1**). Bei den Upton-Typen 2 und 3, bei denen stets beide Hände gleich schwer betroffen sind, sind zur schrittweisen Trennung der häutig und knöchern verbundenen Finger stets mehrere Operationen pro Hand nötig.

Anstelle einer längeren Ruhigstellung – mancherorts im Oberarmgipsverband – bevorzugen wir eine frühe Mobilisierung und Pflege der Hände mit Entfernung des Nahtmaterials 10 bis 14 Tage postoperativ und Handbädern, bei denen dann schon mit einem spielerischen Bewegen der Finger begonnen wird, z. B. durch greifen kleiner Gegenstände und entfernen aus dem Wasser.

### Operativ-technischen Details

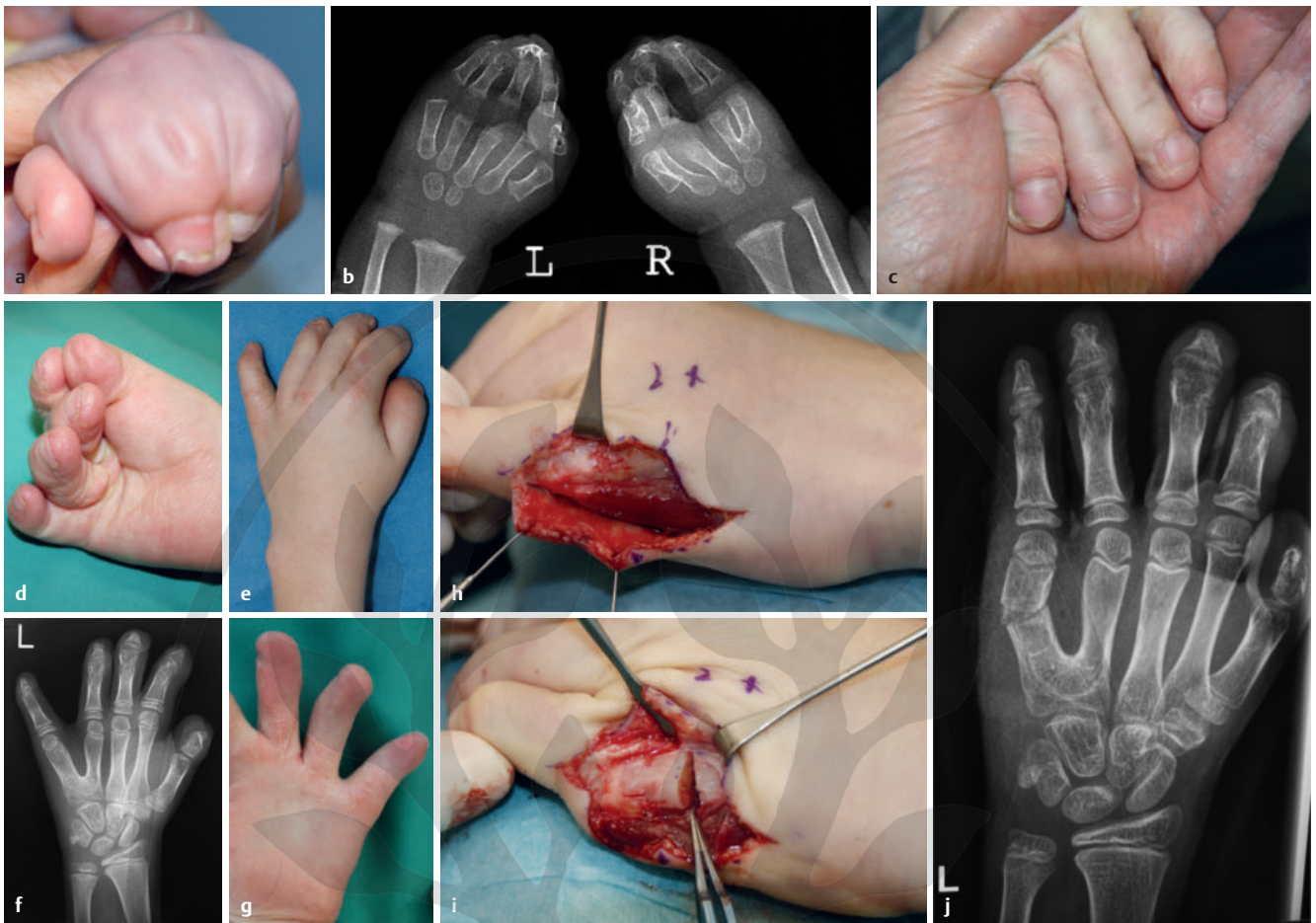
**Hautentnahmestellen:** In Arbeiten zur Fingertrennung bei häutigen Syndaktylien wird immer noch die Leiste als Entnahmestelle für die Gewinnung von Vollhaut empfohlen. Bei Jugendlichen kann die

übertragene Haut aus der Leiste ein störendes Haarwachstum aufweisen. Wir entnehmen Vollhauttransplantate bei Apert-Kindern immer vom Mittelbauch und nie von der Ellenbeuge, dem Hypothenar oder der Leiste.

**Quere Distraction:** Durch die quere Distraction nach erfolgter Durchtrennung der Knochen bei Akrosyndaktylie kann die Größe der nötigen Hauttransplantate reduziert werden [19]. Der Fixateur muss allerdings von den Eltern über Wochen gepflegt und sauber gehalten werden, um Infektionen zu verhindern, was wir als Nachteil empfinden.

### Späte Korrekturingriffe

Bei den Patienten der Gruppe 1 waren meist zahlreiche Eingriffe zur Fingertrennung in Bluteere mit langen Spitalaufenthalten erfolgt. Nie waren beide Hände gleichzeitig operiert worden. Nach Abschluss der Fingertrennung fanden bei diesen Patienten keine regelmäßigen Kontrollen während des Wachstums statt. Um ihren Werdegang zu erfahren und zu überprüfen, ob Revisionsoperatio-



► **Abb. 5** Patient 12: Upton-Typ 2, Operation mit 1 Jahr; **a, b** präop. klinisches und radiologisches Bild: Akrosyndaktylie D2–D4 bds., NB: Synostose MC IV/V bds.; **c, d** Z. n. 2 OPs an beiden Händen: Trennung der Knochen und Einlegen von Silastik, 3 Wochen später Fingerkuppenlappen, Trennung der Finger und Defektdeckung mit Vollhauttransplantaten vom Bauch; **e–g** Z. n. Aufrichtung beider Daumen wegen Klinodaktylie mit dorsalem Gleitlappen und autologem Fettlappen; **h–j** Korrektur-OP im Alter mit 10 Jahren – Indikation: zunehmende Abduktion von D5 li. aufgrund der Synostose. Knochenresektion in MC-V-Schaftmitte und Versetzung des M. abductor digiti minimi, frühe Mobilisierung.

nen angezeigt sind, wurden diese inzwischen Jugendlichen, respektive Erwachsenen zu einer Kontrolluntersuchung eingeladen. Hierbei zeigte sich, dass insbesondere quer ziehende Narben und unterschiedlich enge Interdigitalräume die Beweglichkeit der Finger fast zur Gänze aufhoben.

Nicht optimal verlaufende Narben, über- oder untergreifende Finger, zu enge Zwischenfingerräume, ungleiche Höhen der angelegten Zwischenfingerfurchen oder zu klein gewählte Lappchen und dadurch erschwerte tägliche Pflege der operierten Hände wurden fotografisch dokumentiert (► **Abb. 2**, ► **Abb. 3**, ► **Abb. 6**).

Bei 4 Patienten wurde eine Vertiefung der Interdigitalräume bei ungleicher Höhe der Zwischenfingerfurchen vorgenommen. Die Operation führte bei 3 Patienten zu einer Funktionsverbesserung, in einem Fall kam es zur Teilnekrose des Hauttransplantats.

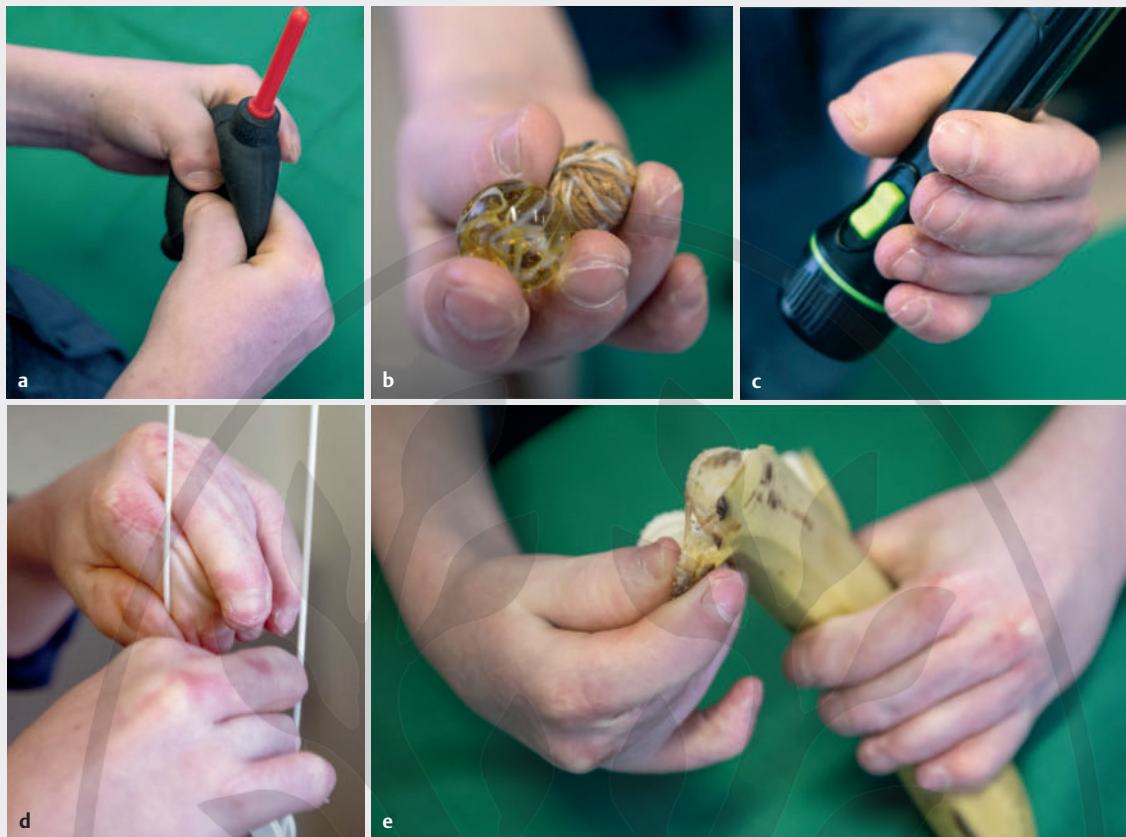
In 2 Fällen, bei denen die Syndaktylie von Mittel- und Ringfinger wegen der Gefahr einer Minderdurchblutung vonseiten des ursprünglich behandelnden Krankenhauses belassen worden war, führten wir auf Wunsch der Eltern eine späte Trennung D3/4 durch. Bei beiden Patienten kam es zum Unter- bzw. Übergreifen eines der beiden Finger beim Versuch der Beugung in den Grundgelenken.

Bei einem Patienten musste die Amputation eines bei Bewegung stark störenden Fingers durchgeführt werden (► **Abb. 7**). Alle an-

deren Patienten, die im jugendlichen Alter nachuntersucht wurden und bei denen Mittel- oder Ringfinger nicht genügend Platz beim Ergreifen von Gegenständen hatten, wollten sich nicht von einem auch in der Beweglichkeit völlig ausgesparten Finger trennen und behielten ihre 5-Finger-Hand.

## Diskussion

Die Überlegungen zur frühzeitigen Operation beruhen darauf, dem Kind die Möglichkeit zu geben, die Greiffunktion früh zu erlernen. Vermeintliche Ungeschicklichkeit, Hilfsbedürftigkeit und Unselbstständigkeit sind begründet in der nicht vorhandenen Möglichkeit des Kindes, seinen Horizont mit den Händen zu erweitern. Die Greifflächen der zusammengewachsenen Finger messen wenige Quadratzentimeter pro Hand und können durch relativ rasch aufeinander folgende Operationen deutlich vergrößert werden, wobei Narben an den Fingerkuppen sorgfältig vermieden werden sollten. Damit geht möglicherweise auch eine Vergrößerung des sensiblen Areals im Gehirn Hand in Hand. Eine funktionelle MRT könnte dies bestätigen, ist aber bei Kindern nicht durchführbar. Wir haben den Eindruck, dass sich die geistige Entwicklung der Kinder mit ihrer angeborenen Neugierde, die Welt zu er- und zu



► **Abb. 6** Patient 12: a–e Funktionsaufnahmen beider Hände 4a nach Korrektur-OP D5 li. Fotograf: Julian Lajtai.

begreifen, ebenso rasch verbessert wie ihre Handfertigkeit. Durch die früh durchgeführten Operationen sind sie früher fähig, Alltagsaktivitäten selbständig auszuführen. Die Familie wird damit entlastet und das Selbstwertgefühl der Kinder gestärkt. Wenn die Kinder bereits ab dem 2. Lebensjahr das Halten eines Stiftes beim Kritzeln und später beim Malen und beim Schreiben üben können, sind sie auch für den Eintritt in eine Integrationsschule besser gerüstet.

Das Konzept der frühzeitigen Operation an Händen und Füßen bei ein- und zweijährigen Apert-Kindern ist sehr konkret mit den Eltern, Anästhesisten und Therapeuten zu planen und strikt einzuhalten, was im klinischen Routinebetrieb sicherlich nicht einfach ist. Es bedarf einer guten Kooperation aller beteiligten Personen. Wesentlich ist die Akzeptanz längerer Operationszeiten zur Trennung mehrerer Finger an beiden Händen in einer Operation. Das Ergebnis lohnt nach unserer Erfahrung jedenfalls die meist 5- bis 6-stündige Operation. Durch die verminderte Gesamtzahl der Eingriffe werden den betroffenen Kindern und Eltern im Vergleich zu früher mit vielen einzelnen Eingriffen Wartezeiten und zahlreiche Spitalsaufenthalte erspart; was auch von Vorteil ist, wenn in einer Familie mehrere Kinder zu versorgen sind und ein Elternteil das Apert-Kind im Spital begleiten muss.

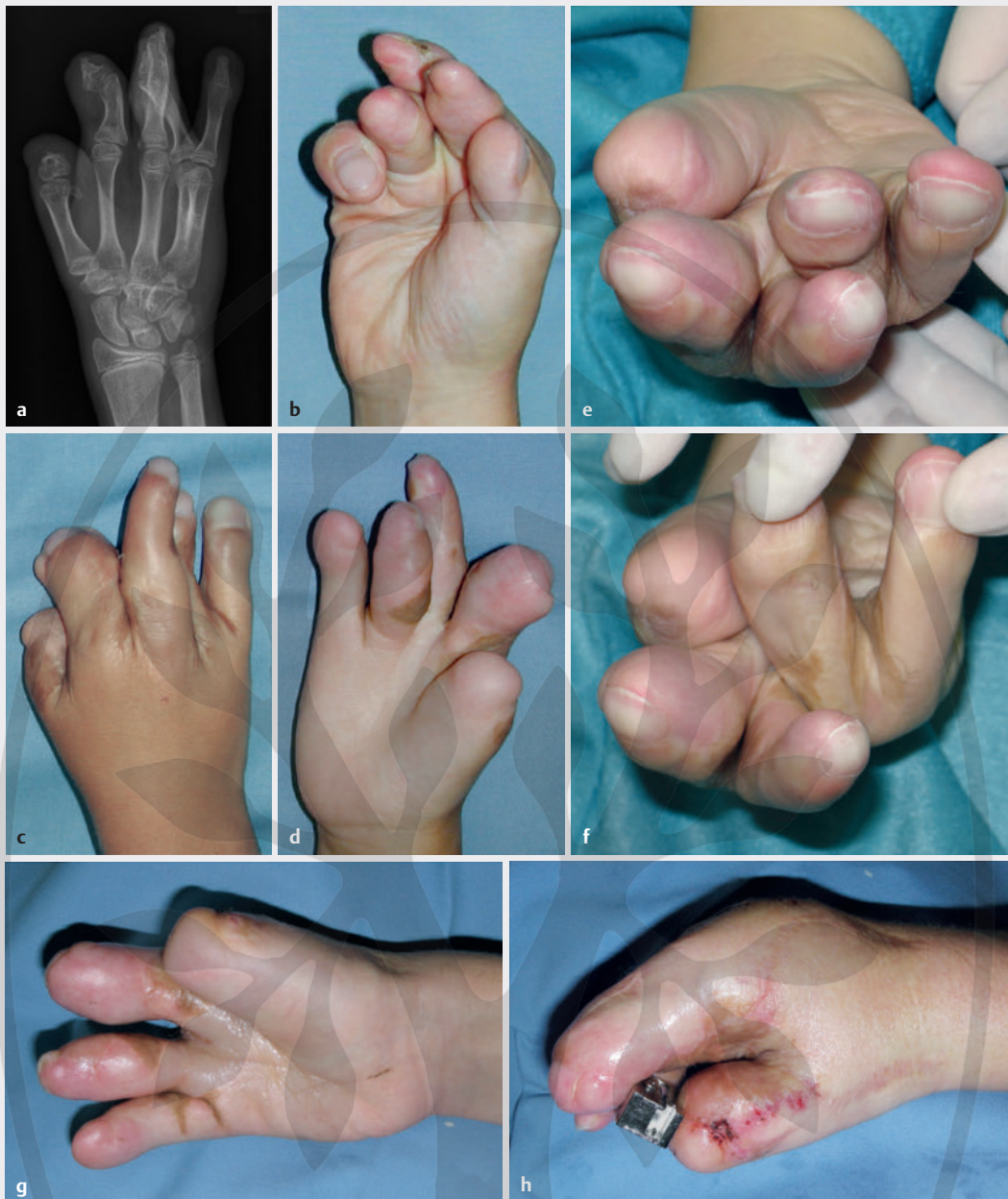Bei der ausgeprägtesten Form der Apert-Hand bestehen eine Verwachsung aller Fingerkuppen und eine maximal gekrümmte Handinnenfläche. Bei einem bestimmten Verhältnis des 3. und 4. Strahls (► **Abb. 4c**) kann es bei der Konstruktion einer 5-Finger-Hand dazu kommen, dass der Ringfinger über- oder unter-

greift und die Funktion der benachbarten Finger stört. Bei diesen schwersten Veränderungen mit auf kleinstem Raum zusammengedrängten Strukturen sollte primär die Frage gestellt werden, ob man nicht von vornherein eine 4-Finger-Hand anstreben sollte; dies auch vor dem Hintergrund, dass eine Amputation eines ausgeschalteten Fingers von den Patienten später keineswegs immer akzeptiert wird.

Angeichts der Veränderungen im Laufe des Wachstums mit Ausbildung von Synostosen zwischen den Metakarpalia IV/V sowie Deltaphalangen mit Deviation des jeweiligen Fingers ist der regelmäßigen Kontrolle besondere Aufmerksamkeit zu schenken.

In Österreich gibt es weder ein Zentrum für Fehlbildungen noch ein Register, das über Inzidenzen Aufschluss gibt [20]. Die Errichtung eines Zentrums wäre in so einem kleinen Land ausreichend, um alle notwendigen und sinnvollen Operationen konzentriert und geplant ausführen zu können. Trotz hohen Einsatzes und Unterstützung der ÖGH ist es seit 2014 nicht gelungen, valide Zahlen zu den seit 1990 geborenen Apert-Kindern und der durchgeführten Operationen aus kinderchirurgischen, kinderorthopädischen und plastisch-chirurgischen Abteilungen zu bekommen.

Für Apert-Kinder und deren Eltern, aber auch für Anästhesisten und Therapeuten wäre es ein Gewinn, ein individuelles und zeitlich optimales Therapiekonzept zu erstellen. Die für die jeweilig nötigen Operationen am besten ausgebildeten und geeigneten Fachärzte müssten mobil, einsatzwillig sowie bereit sein, dieses sehr anspruchsvolle, planbare Konzept zu verwirklichen.



► **Abb. 7** Patient 10: **a–f** Über- und Untergreifen von Fingern (in diesem Fall D4) bei einer 5-Finger-Hand stören massiv. Der Patient entschied sich für eine späte Enukleation von D4, Aufrichtung des li. Daumens in derselben OP; **g, f** postop. Zustand.

### Interessenkonflikt

Die Autorinnen/Autoren geben an, dass kein Interessenkonflikt besteht.

### Literatur

- [1] Blauth W, Schneider-Sickert F. Handfehlbildungen: Atlas ihrer operativen Behandlung. Berlin: Springer, 1976
- [2] Cohen MM, Kreiborg S, Lammer EJ et al. Birth prevalence study of the Apert syndrome. *Am J Med Genet* 1992; 42: 655–659
- [3] Czeizel AE, Elek C, Susánszky E. Birth prevalence study of the Apert syndrome. *Am J Med Genet* 1993; 45: 392–393
- [4] Blauth W. Kongenitale Syndaktylien der Finger. *Z Kinderchir Grenzgeb* 1980; 30 Suppl: 42–53
- [5] Buck-Gramcko D. Progress in the treatment of congenital malformations of the hand. *World J Surg* 1990;14: 715–724
- [6] Löscher GM. Chirurgie der Fehlbildungen der Hand. *Langenbecks Arch Chir* 1975; 339: 365–375
- [7] Piza-Katzer H, Baur EM, Rieger M et al. Eine „einfache“ Methode zur Korrektur der Apert-Hand. *Handchir Mikrochir Plast Chir* 2008; 40: 322–329
- [8] Löscher GM, Duncker HR. Anatomy and surgical treatment of syndactylism. *Plast Reconstr Surg* 1972; 50: 167–173

- [9] Upton J. Apert syndrome. Classification and pathologic anatomy of limb anomalies. *Clin Plast Surg* 1991; 18: 321–355
- [10] Bogdan MA, Klein MB, Rubin GD et al. CT angiography in complex upper extremity reconstruction. *J Hand Surg Br* 2004; 29: 465–469
- [11] Holten IW, Smith AW, Isaacs JI et al. Imaging of the Apert syndrome hand using three-dimensional CT and MRI. *Plast Reconstr Surg* 1997; 99: 1675–1680
- [12] Dao KD, Shin AY, Kelley S et al. Synostosis of the ring-small finger metacarpal in Apert acrosyndactyly hands: incidence and treatment. *J Pediatr Orthop* 2001; 21: 502–507
- [13] Heeckt P, Mühlbauer W, Fairley J et al. Pankraniofaziale Synostose – Indikation zu frühzeitiger kraniofazialer Operation. *Handchir Mikrochir Plast Chir* 1994; 26: 60–67
- [14] Breschan C, Graf G, Jost R et al. Ultrasound-guided supraclavicular cannulation of the right brachiocephalic vein in small infants: a consecutive, prospective case series. *Paediatr Anaesth* 2015; 25: 943–949
- [15] Lamperti M, Biasucci DG, Disma N et al. European Society of Anaesthesiology guidelines on peri-operative use of ultrasound-guided for vascular access (PERSEUS vascular access). *Eur J Anaesthesiol* 2020; 37: 344–376
- [16] Schrader M, Lösch GM. Differentialdiagnose, operatives Vorgehen und Prognose bei komplizierten Syndaktylien. *Handchir Mikrochir Plast Chir* 1985; 17: 122–128
- [17] Schneider W, Vaubel WE. Das Apert-Syndrom, ein plastisch-rekonstruktives Problem der Handchirurgie?. *Handchir Mikrochir Plast Chir* 1985; 17: 129–133
- [18] Fearon J. Treatment of the hands and feet in Apert syndrome: An Evolution in Management. *Plast Reconstr Surg* 2003; 112: 1–12
- [19] Lohmeyer JA, Hülsemann W, Mann M et al. Transverse soft tissue distraction preceding separation of complex syndactylies. *J Hand Surg Eur Vol* 2016; 41: 308–314
- [20] Piza-Katzer H. Handfehlbildung in Österreich. w.a-e-i-o-u. *Paediatr Paedolog* 2020; 55: 114–119

