

24

Sonderdruck aus / reprint from

VASA

Zeitschrift für Gefäßkrankheiten
Journal for Vascular Diseases



Hans Huber 1977

transport in lipoprotein an integrated approach to mechanisms and disorders. *N. Engl. J. Med.* 276, 34, 94, 148, 215, 273, 1967. — HOLZKNECHT, F., RENZENBRINK, J., BRAUNSTEINER, H.: Erhöhte Aggregation der Thrombocyten bei essentieller Hyperlipidämie. *Acta haemat.* 38, 95, 1967. — HOVIG, T., GROTTUM, K. A.: Lipid infusions in man: Ultrastructural studies on blood platelet uptake of fat particles. *Thromb. Diath. Haemorrh. (Stuttg.)* 29, 240, 1973. — KHAN, I., ZUCKER-FRANKLIN, D., KARPATKIN, S.: Microthrombocytosis and Platelet Fragmentation Associated with Idiopathic/Autoimmune Thrombocytopenic Purpura. *British Journal of Haematology* 31, 449, 1975. — LASCH, H. G.: EPL und Hämostase. Essentielle Phospholipide, Thieme 21, 1973. — MOOLTEN, S. E., JENNINGS, P. B., SOLDEN, A., B. A.: Dietary Fat and Platelet Adhesiveness in Arteriosclerosis and Diabetes. *The American Journal of Cardiology* 290, March, 1963. — MORGENSTERN, E., PFLEIDERER, TH., ZEBISCH, P., WEBER, E.: Über die Wirkung von Lipidemulsionen auf Blutplättchen. II. Licht- und elektronenmikroskopische Studien. *Thromb. Diath. Haemorrh. (Stuttg.)* 22, 525, 1969. — MUSTARD, J. F., GLYNN, M. F., MISHIZAMA, E. E., PACKHAM, M. A.: Platelet surface interactions: relationship to thrombosis and hemostasis. *Fed. Proc.* 26, 106, 1967. — PHILP, R. B., PAYLING WRIGHT, H.: Effect of Adenosine on Platelet Adhesiveness in Fasting and Lipaemic Bloods. *The Lancet*, July 31, 208, 1965. — PFLEIDERER, TH., WEBER, E., MORGENSTERN, E.: Thrombozytenklebrigkeit und EPL. *Essentielle Phospholipide*, Thieme, 104, 1973. — SALEH, J. W., HASHIM, S. A.: Altered Sedimentation Behavior and Ultrastructure of Platelets in Hyperlipidemia. *Circulation* 50, November, 880, 1974. — WU, K. K., HOAK, J. C.: A new method for the quantitative detection of platelet aggregates in patients with arterial insufficiency. *The Lancet*, Oct. 19, 924, 1974. — WU, K. K., ARMSTRONG, M. L., HOAK, J. C., MEGAN, M. B.: Platelet aggregates in hypercholesterolemic rhesus monkeys. *Thrombosis Research* Vol. 7, 917, 1975. — ZÖLLER, H., SCHRAMM, A., GROSS, W.: Thrombozytäre Funktionsanalyse bei Hyperlipoproteinämien. *Blut*, Band XXVIII, 24, 1974.

Dr. med. K. F. Silberbauer, II. Med. Univ. Klinik, Garnisongasse, A-1090 Wien

Aus der Abteilung für Gefäßchirurgie (Leiter: Doz. Dr. F. PIZA), Plastische und Wiederherstellungschirurgie (Leiter: Prof. Dr. H. MILLESI) der I. Chir. Univ. Klinik (Suppl. Leiter Prof. Dr. K. KEMINGER), Lehrkanzel für Unfallchirurgie (Vorstand: Prof. Dr. E. TROJAN), Wien

Replantation einer samt Schulterblatt und Acromioklavikular-Gelenk ausgerissenen oberen Extremität

H. PIZA, H. MILLESI, F. PIZA und J. POIGENFÜRST

Am 21. 10. 1974 wurde uns aus der Unfallabteilung des Krankenhauses Amstetten ein 21-jähriger Patient zugewiesen, dem 2½ Stunden davor die gesamte linke obere Extremität, Schulterblatt und Acromioklavikulargelenk durch ein Förderband ausgerissen worden waren. Das Amputat war steril auf Eis verpackt mitgekommen.

Da der Patient trotz der Schwere der Verletzung dank der in Amstetten durchgeführten Primärversorgung in einem relativ guten Zustand war und keinerlei Zeichen für eine lebensbedrohliche Zweitverletzung vorlagen, wurde sofort mit der Replantation begonnen: Reinigung der Wunden, Schwerkraftperfusion der Extremität mit Collinlösung, Exzision stark gequetschter Haut am Oberarm (Abb. 2).

Die noch mit Periost bedeckten Stümpfe der ms. rhomboidei und des ms. levator scapu-

lae wurden mit Mersilen durchstoichen und an den angulus sup. bzw. den margo medialis der Skapula genäht. Dadurch kam diese wieder an die normale Stelle zu liegen.

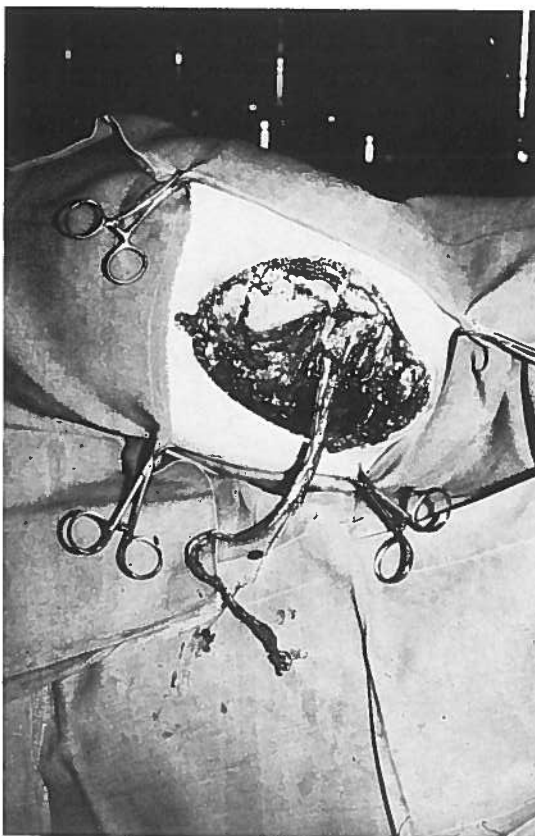


Abb. 2. Aus der Thoraxwunde – Abrissstelle der li. ob. Extremität hängen die weit bis in den Unterarm ausgerissenen Nerven, kranial davon sieht man den Stumpf der Klavikula.

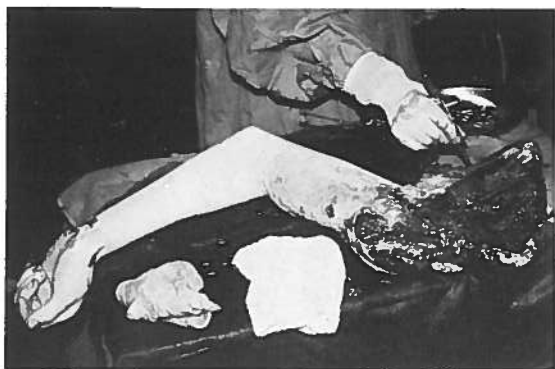

Abb. 1. Ausgerissene li. obere Extremität samt Schulterblatt (bedeckt mit ms. subscapularis). Nekrotische Haut am Oberarm bereits exziiert.

Thrombektomie der proximalen Gefäßstümpfe, Naht der Vene End zu End und Vereinigung der Stümpfe der a. axillaris unter Dazwischenschaltung eines vena saph. magna-Transplantates. Freigabe der Zirkulation. Durchblutung bis in die Fingerspitzen sehr gut nach einer insgesamten Ischämiezeit von 4 Stunden.

Von einer primären Nervenrekonstruktion wurde Abstand genommen, da die Nerven zum Teil bis in den Unterarm ausgerissen waren und trotz Mikroskop das Ausmass des Traktionsschadens am Nerven nicht sicher beurteilbar war. Es wurden daher die Nervenstümpfe in die Axilla gelegt, die Klavikula bzw. das Acromioklavikulargelenk durch eine Halbrohrlatte stabilisiert, die Muskelstümpfe adaptiert, in den Hautdefekt am Oberarm Spalthaut gebracht und nach exakter Blutstillung die Haut vernäht.

Tags darauf wegen geringgradigen Ödems am Unterarm Fasziotomie. Der Arm heilte glatt und komplikationslos ein; mit der passiven Bewegungstherapie aller Gelenke mit Ausnahme der Schulter wurde wenige Tage nach der Replantation begonnen. Nach 6 Wochen Nervenrekonstruktion.

Die proximalen Nervenstümpfe zeigten eine starke fibrotische Umwandlung, so dass nach Resektion bis ins Gesunde Defekte bis zu 20 cm entstanden. Überbrückung derselben beim n. med. durch 3×20 cm lange, bei N. radialis durch 2×14 cm lange autologe Nerven-Transplantate. Als Transplantate wurden beide N. suralis und der N. cutaneus brachii medialis

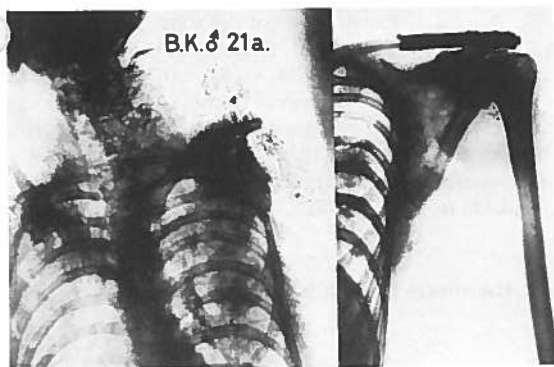


Abb. 3. Prä- und postoperatives Röntgen: Verplattung der Klavikula, Zerclage um das Acromioklavikulargelenk.

verwendet. Der N. uln. konnte mangels weiterer geeigneter autologer Nerven nicht wiederhergestellt werden.

Seither deutliche Rückkehr der Sensibilität am Oberarm. Das Tinel-Hoffmannsche Zeichen, mit dem man die Regeneration klinisch prüfen kann, ist an den distalen Anastomosen angelangt. Es besteht jedoch noch keine motorische Funktion.

Geschichtlicher Rückblick: Den entscheidenden Impuls für die Replantationschirurgie gab HÖPFNER 1903 mit der Replantation von abgetrennten Hundextremitäten. CARELL und GUTHRIE setzten diese Experimente fort. Trotz beider Weltkriege mit dem Verlust tausender von Extremitäten ist über eine Replantation in diesem Zeitraum nichts bekannt geworden. Interessant ist ein ausführliches Konzept über Operation und Nachbehandlung bei Replantation von HALL 1944.

Zwischen 1940 und 1960 erschienen mehrere Arbeiten über praktische und theoretische Probleme bei Replantation im Tierversuch, besonders von russischen Autoren.

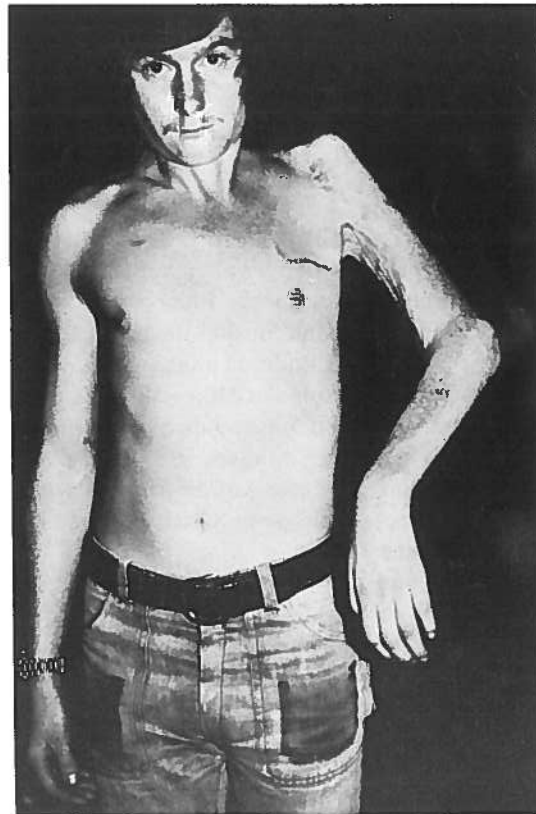

Abb. 4. 1 Jahr nach der Replantation der linken oberen Extremität. Pat. in maximal möglicher Abduktionshaltung.

1962 gelang es MALT und KANN in Boston das erste Mal, bei einem 12jährigen Buben die rechte obere Extremität wieder anzunähen.

Bisher wurden über 40 erfolgreiche Replantationen der oberen Extremität publiziert. Allgemeine Prinzipien, Richtlinien hinsichtlich Indikation, operative Technik und prä- sowie postoperativer Betreuung wurden festgelegt.

Kurz zusammengefasst:

präoperativ: Ausschluss einer lebensbedrohenden Zweitverletzung, Ausschluss eines starken Quetschtraumas der Extremität, Länge der warmen und kalten Ischämiezeit, Perfundierbarkeit und evtl. präoperatives Röntgen.

intraoperativ: Knochenverkürzung oder autologe Gefäß- und Nerventransplantation zur Erreichung einer spannungslosen Naht.

postoperativ: Besondere Beachtung des Ödems mit frühzeitiger Fasziotomie zur Vermeidung der Volkmannschen Kontraktur, Beachtung einer Myoglobinurie als Ausdruck des Tourniquet-Syndroms.

Späte postoperative Phase: Intensive physikalische Therapie, Galvanisation der Muskulatur und nicht zuletzt psychische Betreuung zur Verbesserung der Mitarbeit des Patienten bei der Rehabilitation.

Je weiter distal die Abtrennung erfolgt, umso grösser sind die Chancen einer Funktionsrückkehr, umso schwieriger aber werden technische Probleme. Kommt die Funktion nur teilweise zustande, sind Muskel-Ersatzplastiken, Arthrodesen oder Tenodesen angezeigt.

Mit der Entwicklung der Mikrochirurgie der Gefässe in den frühen 60iger Jahren ist zum ersten Mal HWA, einem Chinesen, 1967 eine Fingerreplantation gelungen. Auf die besonderen Probleme dieser Chirurgie möchten wir aber hier nicht eingehen.

Würde in unserem eben geschilderten Fall in nächster Zeit weder klinisch noch bei EMG-Untersuchungen eine motorische Funktion der

UA-Muskulatur feststellbar sein, müsste man die distale Nervennahtstelle revidieren. Blicke auch dies ohne Erfolg, so müsste man als letzten Schritt eine prothesengerechte OA-Amputation in Betracht ziehen. Damit wäre der Patient jedoch noch immer in einer wesentlich besseren Lage als ohne Schultergelenk und ohne Schulterblatt.

Der Erfolg in der Replantationschirurgie hängt nicht nur von der Güte der Operationstechnik ab, sondern ist direkt proportional der Strenge in der Indikationsstellung sowie der Intensität der Nachbehandlung.

Beschäftigt man sich näher mit dieser Art der Chirurgie, so muss man sich immer vor Augen halten, dass für den betroffenen Menschen, der unterhalb der Amputationsstelle *nichts* hat, nach der Replantation ein *wenig* an Funktionsrückkehr *viel* bedeutet.

Summary

Description of a replantation of an upper extremity which had been torn off with scapula and acromioclavicular joint. The reconstruction of the nerves took place in a second operation 6 weeks after the replantation. The early results were satisfactory. Sensitivity above the elbow has returned. The motoric nerve function has not yet set in. An upper arm amputation may still be necessary, but at least the shoulder joint and the scapula have been definitely preserved

Bibliographie

HÖPFNER, E.: Über Gefässnaht, Gefäßstransplantation und Replantation von amputierten Extremitäten. Arch. klin. chir. 70, 417, 1903. — CARREL, A., GUTHRIE, C. C.: Results of Replantation of the thigh Science 23, 393, 1406. — MALT, R. A., MCKHANN, C. F.: Replantation of several arms. J. A. M. A. 189, 716, 1964. — HALL, R. H.: Whole upper extremity transplant for human beings, general plans of procedure and operative technique. Ann. Surg. 120, 12, 1944. — HWA, W.: Chinese Surgeons Break Another World Medical Barrier. Acta Med. Philip. 3, 221, 1967.

Dr. med. H. Piza-Katzer, I. Chirurgische Universitätsklinik Wien, Alserstrasse 4, A-1097 Wien

