27

Handchirurgie

Zeitschrift der Deutschsprachigen Arbeitsgemeinschaft für Handchirurgie

Sonderdruck

VLE-Verlags GmbH · Wasserturmstraße 8 · 8520 Erlangen

Telefon (09131) 2 54 20

Aus der Abteilung für Plastische und Wiederherstellungschirurgie (Leiter: Prof. Dr. H. MILLESI) der I. Chirurgischen Universitäts-Klinik Wien (Vorstand: Prof. Dr. A. FRITSCH)

Beeinträchtigung des Skelettwachstums von Händen nach elektrischen Verbrennungen im Kindesalter

von G. MEISSL, H. MILLESI, G. LECHNER, A. BERGER und H. PIZA-KATZER

Vortrag auf dem 17. Symposium der Deutschsprachigen Arbeitsgemeinschaft für Handchirurgie vom 14. bis 16. Oktober 1976 in Tübingen

Günther MEISSL, am 14. September 1940 in Wien geboren. Das Medizinstudium wurde an der Universität Wien absolviert. Anschließend Ausbildung im Krankenhaus Lainz unter Prof. HASELHOFER. Die chirurgische Ausbildung erfolgte an der I. und II. Chirurgischen Universitätsklinik in Wien unter Prof. Dr. P. FUCHSIG und Prof. NAVRATIL. Seit 5 Jahren an der Abteilung für Plastische und Wiederherstellungschirurgie unter der Leitung von Prof. MILLESI tätig.

Hanno MILLESI wurde am 24. 3. 1927 in Villach (Kärnten) geboren. Das Medizinstudium wurde an der Leopold-Franzens-Universität in Innsbruck absolviert. Die chirurgische Ausbildung erfolgte an der I. Chirurgischen Universitätsklinik in Wien unter dem damaligen Vorstand Prof. Dr. L. SCHÖNBAUER. Seit 1955 liegt das Hauptarbeitsgebiet in der Plastischen und Wiederherstellungschirurgie. Seit 1962 leitet Prof. MILLESI die Station für Plastische und Wiederherstellungschirurgie der I. Chirurgischen Universitätsklinik in Wien. In wissenschaftlicher Hinsicht hat sich Prof. MILLESI vorwiegend der Erforschung der Dupuytren'schen Kontraktur sowie der Mikrochirurgie der peripheren Nerven gewidmet.

Gerhard LECHNER, geb. am 26. 1. 1937 in Bludenz, Vorarlberg. Mittelschule in Feldkirch und Wien, Medizinstudium an der Wiener Universität, Promotion 1962. Radiologische Ausbildung an der I. Chirurg. Univ. Klinik, Wien und an der Harvard-Universität Boston. Seit 1973 Leiter der Röntgenstation der I. Chirurg. Univ. Klinik, Wien. Spezielle Beschäftigung mit Angiographie, Skelettradiologie und gastroenterlogischen Fragestellungen. 1976 Habilitation.

Alfred BERGER, geb. 31. 7. 1934 in Graz, Steiermark. Akademisches Gymnasium in Graz, Matura 1953, Promotion 1959, Karl Franzens-Universität Graz. Ausbildung: Interne Medizin Krankenhaus der Barmherzigen Brüder Graz. Pathologie der Univ. Graz, 3 Jahre Chirurgie an der III. Chirurgischen Abteilung in Graz. Seit 1963 I. Chirurgische Universitätsklinik in Wien, abgeschlossene Ausbildung in Allgemeinchirurgie. Seit 1966 an der Station für Plastische und Wiederherstellungschirurgie (Leiter: Prof. Dr. H. MILLESI). Von 1971 bis 1972 Massachusetts General Hospital, Shriner Burns Unit, Harvard-Med. School, Boston. 1973 Habilitation zum Universitätsdozent für das Fach Chirurgie mit besonderer Berücksichtigung der Plastischen Chirurgie. 1978 Ernennung zum Professor.

Hildegunde PIZA-KATZER, geb. 2. April 1941 in Gröbming. Medizinstudium an den Universitäten Graz und Wien. Promotion 1965. Ausbildung in Interner Medizin, Pathologie, Anatomie und Allgemeinchirurgie, Kieferchirurgie. Seit 1971 Assistent an der Abteilung für Plastische und Rekonstruktive Chirurgie (Leiter: Prof. Dr. H. MILLESI) der I. Chirurgischen Universitätsklinik in Wien. Besonderes Arbeitsgebiet: experimentelle und klinische Mikrogefäßchirurgie.

Kurze Zusammenfassung:

Nachuntersuchung von 33 Fingern an 14 Kindern — primäre Behandlung 17 mal konservativ und 16 mal operativ — bei Gelenkbeteiligung sind Deformierungen zu erwarten — Deckung mit gut durchbluteten Gewebe schützt den Knochen

Unser Wissen über die Auswirkungen des elektrischen Stromes beim Menschen verdanken wir weitgehend Stefan JELLINEK. Die Stromverbrennung entsteht durch Hitzeentwicklung im Gewebe bei Stromdurchfluß. Die Folge dieser Hitzeentwicklung kann eine Koagulationsnekrose sein, die Strommarke. Der elektrische Strom zeigt aber auch eine direkte Wirkung auf das Gewebe, die histologisch nachweisbar ist. Es können Veränderungen in den Zellkernen auftreten, in den Endothelien von Gefäßen, wobei es zu Thrombosen kommen kann, und im Knochen in Form einer Demineralisation. Viele dieser Veränderungen sind reversibel und es wurde immer wieder die gute Regenerationsfähigkeit des Gewebes in der Umgebung der Koagulationsnekrose betont.

Bei Kindern sind die häufigsten Verletzungsstellen durch elektrische Verbrennungen die Hände. Die abwartende Haltung wie sie JELLINEK oder DALE angegeben haben, birgt die Gefahr einer über die unmittelbare Verbrennung hinausgehenden Schädigung in sich. Die Nekrolyse geht mit einer demarkierenden Entzündung einher, dauert relativ lange und eine Infektion ist früher oder später unvermeidlich. Dies widerspricht aber den Prinzipien der Handchirurgie, die auf Rettung und Sicherung der Strukturen aus ist, um die Funktion der Hand so optimal wie möglich zu erhalten.

Das aktive Vorgehen ist also darauf aus, Nekrosen vor der demarkierenden Entzündung zu entfernen und durch die primäre Wiederherstellung eine, über die Stromverbrennung hinausgehende Gewebeschädigung zu verhindern.

Schon WELLS forderte 1929 die frühzeitige Exzision der Nekrose und plastische Deckung. PETERSON schreibt, daß die frühe adäquate Exzision wesentlich für die erfolgreiche Wiederherstellung ist. OECONOMOPOULOS weist vor allem auf die Frühexzision bei Kindern hin und HYSLOP und MILLER fordern sie innerhalb der ersten 12 Stunden, da in dieser Zeit die Abgrenzung von gesunden Gewebe relativ leicht ist.

Diese Grenze zu bestimmen war vielfach mit ein Grund, daß sich die Frühexzision anfangs nicht durchsetzen konnte. Doch GOULIAN oder LECHNER und MILLESI beschrieben Färbemethoden, mit denen sich rasch während der Operation die Grenzen zwischen gesundem und nekrotischem Gewebe finden lassen. Veränderungen am Knochen lassen sich unmittelbar schwer feststellen und treten zumeist erst spät auf.

Wir haben in der vorliegenden Arbeit untersucht, ob elektrische Verbrennungen an Händen von Kindern Veränderungen am Knochenwachstum hervorrufen.

Krankengut

14 Kinder mit elektrischen Verbrennungen an den Händen stehen seit mehr als 8 Jahren an unserer Abteilung in Beobachtung. Der Unfall war, wobei 21 Hände betroffen waren, zwischen dem 1. und 12. Lebensjahr eingetreten. Am meisten war der Zeigefinger betroffen, gefolgt vom Daumen und Mittelfinger (Tab. 1). 17 Finger wurden primär konservativ behandelt und kamen erst nach 2 Wochen oder Monaten in unsere Behandlung. Im Laufe der konservativen Therapie stellte sich heraus, daß bei 4 Fingern die Nekrose bis an den Knochen heranreichte und eine Operation daher unabdingbar wurde. Die übrigen 13 Finger heilten unter der konservativen Behandlung vollständig ab.

16 Finger wurden primär operiert, 10 wiesen eine Mitbeteiligung des Knochen auf, sei es daß die Nekrose bis an den Knochen heranreichte, sei es, daß der Knochen sichtbar mitbetroffen war. Nach Exzision wurde zur Bedeckung immer eine Lappenplastik durchgeführt. Infektionen waren bei den primär operierten Fällen nicht zu beobachten.

Ergebnisse

Von den 17 primär konservativ behandelten Fingern mußten 11, das sind 64%, operativen Eingriffen unterzogen werden. 4 sind frühzeitig operiert worden, da nach der spontanen Nekrolyse Knochen freigelegen war. Durch Lappenplastiken konnte, nach verzögerter Heilung, eine befriedigende Deckung erzielt werden. Die verzögerte Heilung war die Folge der bereits eingetretenen Infektion.

Bei den 7 anderen Fingern bestanden narbige Kontrakturen, die durch Vollhauttransplantate und Z-Plastiken behoben werden konnten. 12 Finger waren nach einem Beobachtungszeitraum von 8 und mehr Jahren funktionell einwandfrei.

Die 4 Finger, an denen nach der Nekrolyse Knochen freilag, zeigten im weiteren Verlauf Deformierungen und Wachstumsstörungen, insbesondere, wenn die Strommarke gelenksnahe gelegen war.

Ein Kind sei als Beispiel gezeigt: es erlitt im Alter von 4 Jahren eine elektrische Verbrennung an beiden Zeigefin-

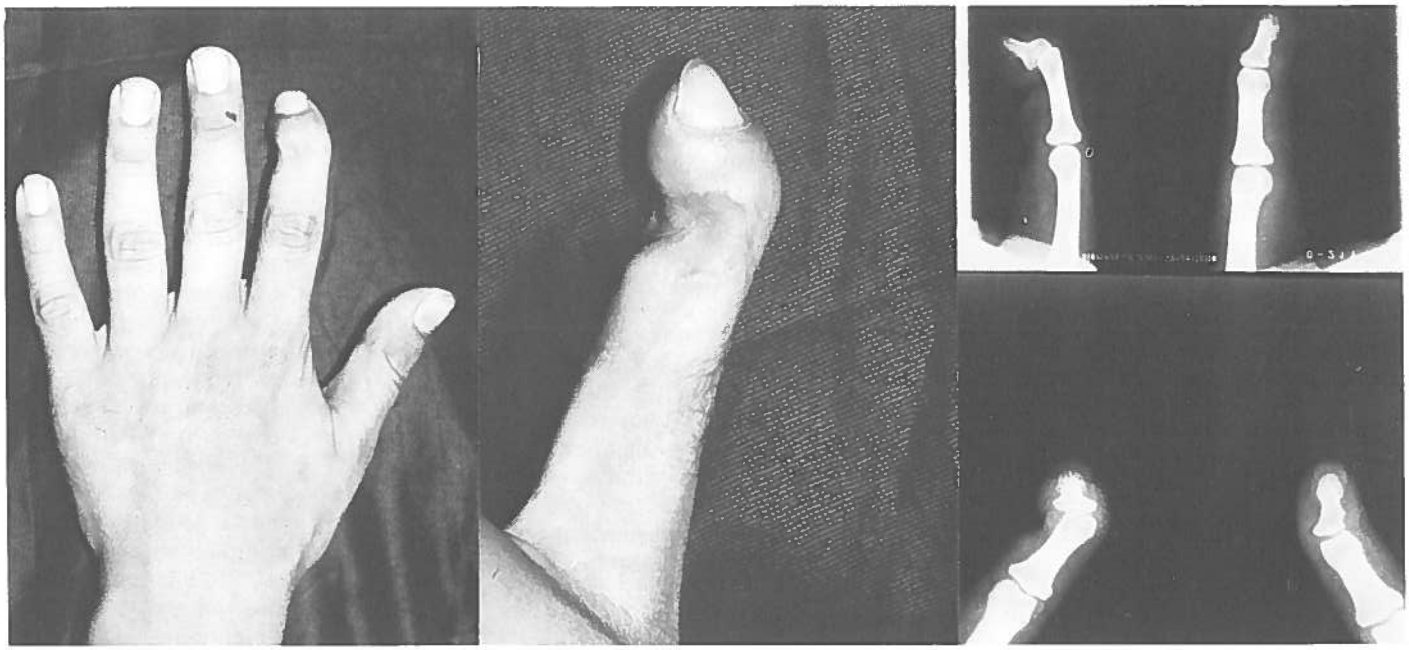

Abb. 1
Der Patient erlitt mit 3 3/4 Jahren an beiden Händen Verbrennungen an den jeweiligen Zeigefingerendgelenken. Es erfolgte eine konservative Behandlung und nach Abheilung wurde eine Narbenexzision und Vollhauttransplantation vorgenommen. Die Bilder 17 Jahre später zeigen schwere Deformierungen am Skelett des linken Zeigefingerendgliedes.

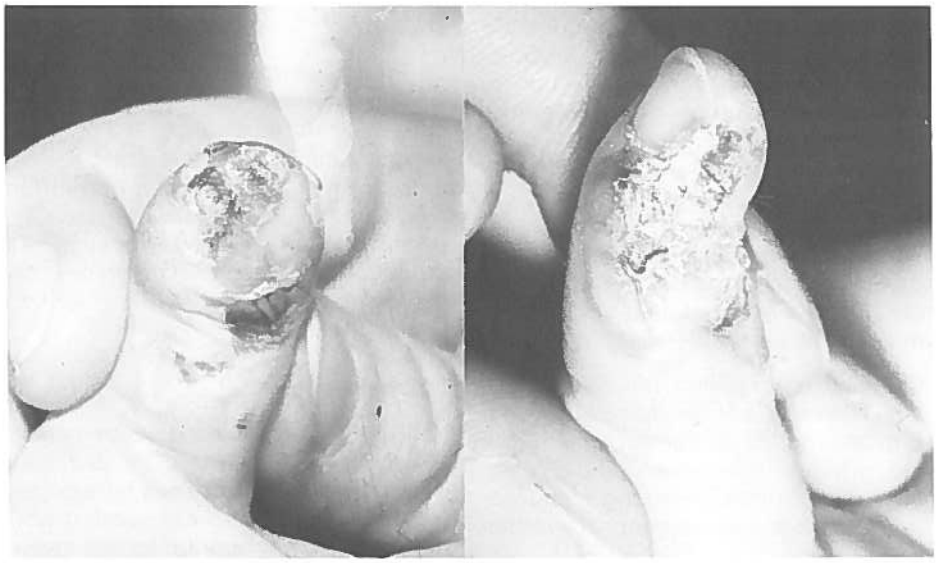

Abb. 2a
Mit 1 1/2 Jahren Stromverbrennung am linken Zeigefinger und Daumen, sowie rechtem Zeigefinger. Es wurde eine Frühexzision der Nekrosen durchgeführt, wobei zum Daumen der linken Hand wegen freiliegendem Knochen eine Lappenplastik notwendig war. Der linke Zeigefinger wurde mit einem Vollhautransplantat versorgt.

Abb. 2b
Bei der Nachuntersuchung läßt die linke Hand geringe Veränderungen an der Daumenbeere und eine leichte Radialduktion des Zeigefingers erkennen. Im Röntgenbild zeigt sich nun ein kleiner Defekt in der Epiphyse der Endphalange, eine Deformität des Köpfchens der Mittelphalange, sowie eine Störung des Längenwachstum und eine Deviation der Endphalange nach radial. Am Daumen ist außer einem verminderten Längenwachstum am Skelett keine Auffälligkeit.

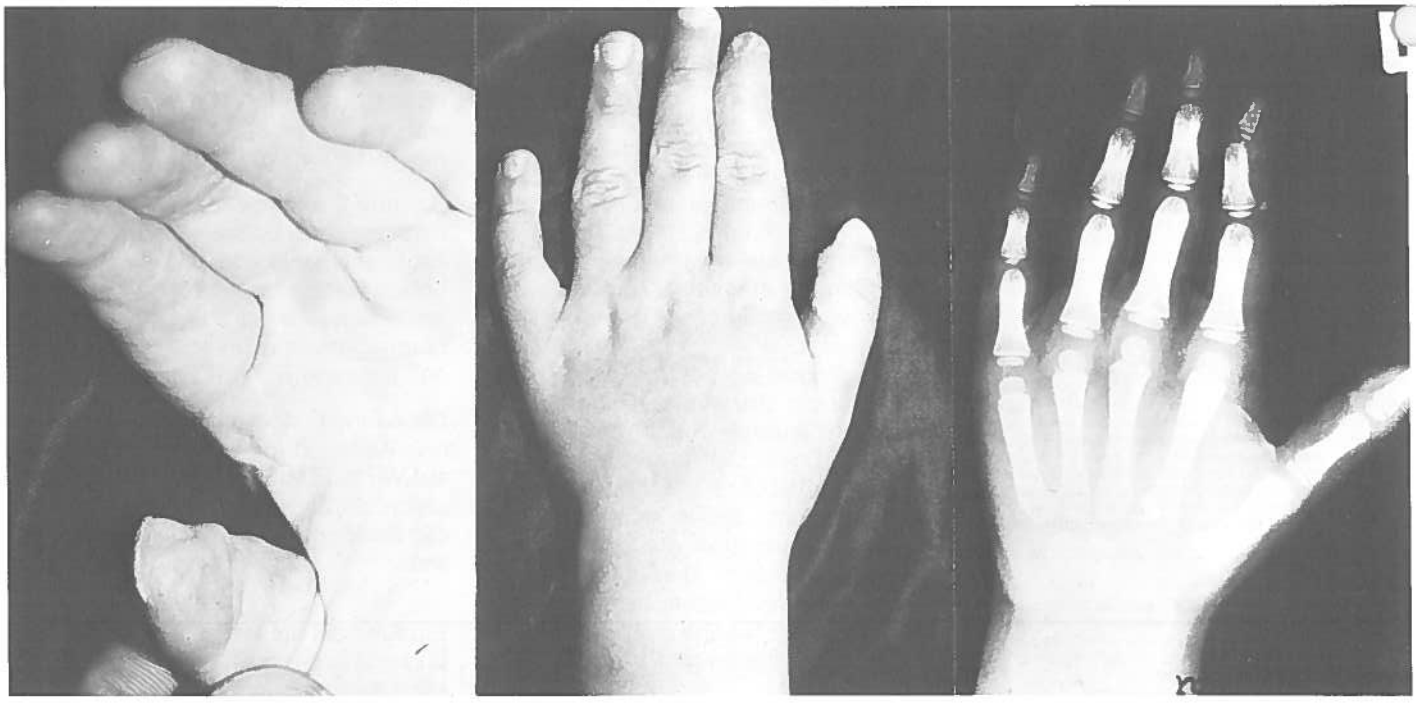

		Geschl.		Finger				
		M	W	I	II	III	IV	V
Patienten	14	13	1					
Finger	33			10	16	6	1	0

Tab. 1
Anzahl der Patienten und Finger nach Geschlecht und betroffenen Fingern aufgeschlüsselt. Zum Zeitpunkt des Unfalles waren die Kinder zwischen 1 und 12 Jahre alt.

gern in Höhe des distalen Interphalangealgelenkes. Die Behandlung erfolgte konservativ. Nach spontaner Nekrolyse kam es am rechten Zeigefinger rasch zu einer völligen Abheilung ohne beeinträchtigende Narbenbildung. Am linken Zeigefinger bestanden reine Granulationen, die mit einem Vollhauttransplantat gedeckt wurden. Die Heilung erfolgte ohne weitere Komplikationen und ohne funktionell wirksame Narbenzüge. Das Röntgenbild 16 Jahre nach dem Unfall läßt am rechten Zeigefinger geringgradige, am linken Zeigefinger beträchtliche Veränderungen erkennen. Am rechten Zeigefinger findet sich eine mäßige Deformierung des Köpfchen der Mittelphalange. Die Basis der Endphalange — bei Gesunden annähernd V-förmig ausgebildet — ist abgerundet, wobei der radiale Anteil nicht vollständig ausgebildet ist. Das Längenwachstum der Phalange ist verringert. Am linken Zeigefinger ist die Deformierung ausgeprägt. Es fehlt die typische Form eines Scharniergelenkes, die Basis der Endphalange ist stark verbreitert und verdickt, außerdem ist die Phalange deutlich kürzer. Das Gelenk ist seitlich völlig instabil, in Ruhestellung ist das Endglied um 25° nach ulnar deviiert, es läßt sich passiv nach radial und ulnar in einem Ausmaß von 60° bewegen. Die passive Beugung und Streckung ist einwandfrei. Bei der aktiven Streckung besteht ein Defizit von 30°.

Bei den 16 primär operierten Fingern bestanden bei 10 eine Mitbeteiligung des Knochens, sei es, daß die Nekrose bis an den Knochen heranreichte, sei es, daß der Knochen sichtbar mitbetroffen war. Nach Exzision der Nekrose wurde zur Deckung des Defektes immer eine Lappenplastik durchgeführt. Infektionen waren bei den primär operierten Fällen nicht zu beobachten. Bei einem Fall kam es nach primär blandem Verlauf zu einer aseptischen Nekrose der Mittelphalange, dem Ort der primären Stromnekrose. Der Sequester wurde entfernt und die Phalange mittels Knochenspan rekonstruiert. Die Einheilung des Knochenspanes erfolgte ohne Komplikationen. Das Längenwachstum dieses Fingers ist gegenüber den anderen eindeutig zurückgeblieben, funktionell besteht nur eine geringfügige Einschränkung (Tab. 2).

		sek. Op.
prim. kons.	17	11
prim. op.	16	2

Tab. 2
Von den primär konservativ behandelten Fingern mußten 64% einer operativen Behandlung zugeführt werden, von den primär operierten mußten 12,5% einer sek. Operation unterzogen werden.

Ein 1 1/2-jähriges Kind erlitt eine Stromverbrennung im Bereich der linken Hand. Die Strommarken befanden sich an der Endphalange des linken Daumens und in Höhe des distalen Interphalangealgelenkes des Zeigefingers. Bei der Operation reichten die Nekrosen am Daumen bis an den Knochen, sodaß eine Lappenplastik notwendig war. Am Zeigefinger war die Haut und das subkutane Fettgewebe betroffen, der Bandapparat war makroskopisch unauffällig, es wurde zur Deckung ein Vollhauttransplantat verwendet. 10 Jahre später läßt das Röntgen am Daumen keine Veränderungen erkennen, die Epiphyse und die Wachstumszone scheinen unverändert zu sein. Am Zeigefinger findet sich eine mäßige Radialduktion, wobei auch hier das Skelett selbst keine Auffälligkeiten aufweist. Die Radikalduktion dürfte durch eine Schrumpfung des Bandapparates hervorgerufen sein, da das Transplantat selbst weich und auf der Unterlage gut verschieblich ist.

Aus dieser Nachuntersuchung von insgesamt 14 Kindern mit Stromverbrennungen an 33 Fingern geht hervor, daß bei den konservativ behandelten Fällen, an denen die Schädigung bis an den Knochen heranreichte, sich bei weiterem Wachstum der Hände Deformierungen an den Gelenken entwickelten. Diese Deformierungen sind nicht durch Narbenzüge bedingt, sondern durch ausgeprägte Veränderungen am Knochen selbst. Bei den primär operierten Fällen konnten diese deutlichen Veränderungen am Knochen nicht festgestellt werden. Es führt offenbar die langsame Demarkierung und die damit einhergehende Infektion zu einem zusätzlichen Schaden am Knochen selbst. Durch die Vermeidung einer Infektion und vor allem die Dekkung des Knochen mit einem gut durchbluteten Gewebe in Form eines Lappens setzt die Gefahr einer über den Stromfluß hinausgehenden Schädigung am Knochen herab. Es fand sich aber in allen Fällen mit unmittelbarer Beteiligung des Knochens, daß das Wachstum eindeutig zurückgeblieben war. Bei den primär operierten Fällen, wo der Knochen immer sofort mit gut durchblutetem Gewebe gedeckt wurde, konnte röntgenologisch an den Epiphysenfugen keine Auffälligkeiten, wie z. B. eine Verödung der Fuge gefunden werden. Bei den konservativ behandelten Fällen sind die Deformierungen an der Epiphysenfuge praktisch die Regel, so daß man annehmen kann, daß Störungen in der Durchblutung vorliegen. Durch die Deckung mit gut vaskularisiertem Gewebe wird offenbar auch die Durchblutung des Knochen verbessert, sodaß gravierende Schäden verhindert werden können.

MEISSL, G., H. MILLESI, G. LECHNER, A. BERGER und H. PIZA-KATZER: Beeinträchtigung des Skelettwachstums von Händen nach elektrischen Verbrennungen.

Zusammenfassung:

14 Kinder mit Stromverbrennungen an 33 Fingern konnten über einen Zeitraum von mehr als 8 Jahren kontrolliert werden. 17 Finger wurden primär konservativ behandelt, davon mußten 11 im weiteren Verlauf operiert werden. 12 Finger waren nach Abschluß dieser Behandlungsphase 8 und mehr Jahre funktionell gut. 5 entwickelten beträchtliche Deformierungen an den betroffenen Gelenken. 16 Finger wurden primär operiert, davon wiesen 10 eine Beteiligung des Knochen auf. 2 mußten im weiteren Verlauf operiert werden, wobei einmal eine Phalange durch Knochenspan nach aseptischer Nekrose ersetzt wurde. Das funktionelle Ergebnis war bei allen 16 Fingern nach dem bereits genannten Beobachtungszeitraum gut. Röntgenologisch waren keine Deformierungen nachweisbar, das Wachstum ist aber deutlich verlangsamt. Die Deckung von freiliegenden Knocnen mit gut vaskularisiertem Gewebe vermag offenbar die lokalen Durchblutungsverhältnisse zu verbessern, sodaß ein Schaden, der über den des elektrischen Stromes hinausgeht, vermieden werden kann.

MEISSL, G., H. MILLESI, G. LECHNER, A. BERGER, and H. PIZA-KATZER: Impaired Skeletal Growth of Hands Following Electrical Burns.

Summary:

Fourteen children with electrical burns involving 33 fingers were followed for a period of more than 8 years. Primary treatment was conservative in 17 fingers, of which 11 required surgery at a later date. Adequate function was restored in 12 fingers after completion of this treatment and persisted for 8 years and more. In 5 fingers substantial joint deformities developed. For 16 fingers surgery was required as primary treatment. Bone involvement was present in 10 of these. Secondary surgery proved to be necessary in 2 fingers, in one aseptic necrosis necessitated replacement by a bone graft. All of the 16 fingers showed good function in the period under review. There was no radiological evidence of deformities, but growth was substantially slower than normal. Apparently coverage of exposed bone with well vascularized tissue improved local blood flow so that damage other than that originally produced by the electrical burns was prevented.

MEISSL, G., H. MILLESI, G. LECHNER, A. BERGER et H. PIZA-KATZER: Entrave à la croissance du squelette des mains après brûlures électriques.

Résumé:

On a pu surveiller 14 enfants avec des brûlures électriques sur 33 doigts, pendant une période de 8 ans. 17 doigts ont été traités primairement de façon conservative, dont 11 ont dû être opérés plus tard. 12 doigts ont eu une bonne fonction pendant 8 années et plus. Sur 5, on a observé des déformations importantes des articulations concernées. 16 doigts ont été opérés primairement dont 10 avec une atteinte de l'os. 2 ont dû être opérés ultérieurement dont une fois une phalange a été remplacée par un copeau d'os après nécrose aseptique. Après la période d'observation précitée, le résultat fonctionnel était bon pour tous les 16 doigts. Au point de vue radiographique, on n'a pas pu constater de déformations, mais la croissance a été nettement ralentie. La couverture d'un os mis à nu avec un tissu bien vascularisé semble améliorer l'irrigation sanguine, ce qui limite une lésion dépassant celle résultant du courant électrique.

Literaturverzeichnis:

DALE, R. H.: Electrical Accidents. A Discussion with Illustrated Cases. Brit. J. plast. Surg. **7**, 44—66 (1954)
GOULIAN, D. Jr.: Early Differentiation between Necrotic and Viable Tissue in Burns. Review of the Problem and Development of a New Clinical Approach. Plast. reconstr. Surg. **27**, 359—373 (1961)
HYSLOP, V. B., and E. W. MILLER: The Treatment of Electrical Burns. J. Internat. Coll. Surgeons **23**, 481—486 (1955)
JELLINEK, St.: Die äußere Form der elektrischen Strommarke. Dtsch. Z. ges. gerichtl. Med. **1**, 596—600 (1922)
JELLINEK, St.: Der elektrische Unfall. 3. Auflage. Franz Deuticke, Leipzig-Wien 1931
JELLINEK, St.: Die konservative Therapie der elektrischen Verletzung der naturgewiesene Weg. Wien. klin. Wschr. **64**, 320—322 (1952)
LECHNER, G., und H. MILLESI: Fermentreaktion zur Bestimmung der Tiefe des Gewebeschaden bei Verbrennungen. Aktuelle Chirurgie **4**, 221—226 (1967)
MILLESI, H.: Operative Behandlung tiefreichender elektrischer Verbrennung der Hand. Z. Orthop. **101**, 139—153 (1966)
OECONOMOPOULOS, C. T.: Electrical Burns in Infancy and Early Childhood. A Review of the Current Literature. Am. J. Dis. Child **103**, 35—38 (1962)
PETERSON, R. A.: Electrical Burns of the Hand. Treatment by Early Excision. J. Bone Jt Surg. **48-A**, 407—424 (1966)
ROBINSON, D. W., MASTERS, F. W., and W. J. FORREST: Electrical Burns: A review and analysis of 33 cases. Surgery **57**, 385—390 (1965)
WELLS, D. B.: Treatment of Electrical Burns by Immediate Resektion and Skin Grafts. Ann. Surg. **90**, 1069—1078 (1929).

Anschrift der Verfasser:

Abt. für Plastische und Wiederherstellungschirurgie
I. Chirurgische Universitäts-Klinik
Alserstraße 4
A-1090 Wien